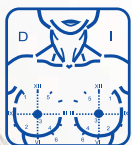



La Mejor solución: un diagnóstico a tiempo

Tu salud está en tus manos



Centro de
Patología
de la Mama

 **FUNDACIÓN
TEJERINA**



Centro de Patología de la Mama

Entre los tumores malignos que puede presentar la mujer, el cáncer de mama es el más frecuente, de ahí la gran importancia del diagnóstico en fases iniciales para efectuar un tratamiento adecuado y a ser posible curativo.

El diagnóstico temprano del cáncer mejora las cifras de morbi-mortalidad, de tal modo que creemos que los principales esfuerzos se deben encaminar a conseguir técnicas y procedimientos, que nos permitan efectuar diagnósticos de cáncer de mama lo más iniciales posibles.

Esta guía se ha realizado con la intención de convertirse en una ayuda para las mujeres a la hora de cuidar de sus senos, pretendiendo responder a dudas y cuestiones con las que se enfrentan en su día a día.

Dr. Armando Tejerina

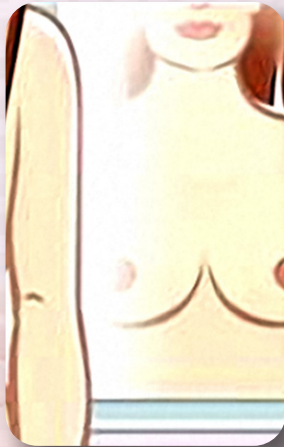Director Científico del Centro
de Patología de la Mama
Presidente de la Fundación Tejerina

10 reglas de oro para un diagnóstico inicial

- 1 La mujer no debe tener angustia ni temor en consultar a su médico si nota algún cambio en sus mamas. De cada diez consultas, nueve son procesos sin importancia.
- 2 Sentir angustia y temor de "saber la verdad", únicamente hace que algunas mujeres retrasen ir al médico.
- 3 La posibilidad de curación depende, en la mayoría de los casos, de un diagnóstico temprano y del inicio rápido del tratamiento. El diagnóstico realizado a tiempo supone un mejor pronóstico.
- 4 Establecer la importancia o no de un proceso lo determina siempre el especialista.
- 5 La mujer debe estar familiarizada con su pecho y aprender a realizar la autoexploración mamaria de forma periódica entre el 5° y 8° día del ciclo menstrual. Si no tiene la regla puede hacerlo los primeros días de cada mes.
- 6 El autoexamen mamario es una vía de comunicación entre el médico y la paciente con el fin de conseguir su adecuada realización en beneficio de la salud de la mujer.
- 7 Toda mujer de edad superior a 35 años, debe someterse a un estudio inicial para catalogar su estructura mamaria pudiendo servir de referencia para estudios posteriores (mamografía de base).
- 8 El control y seguimiento periódico de mujeres con anomalías benignas de la mama facilita el diagnóstico de otras lesiones en estadio inicial, mejorando las posibilidades de curación.
- 9 Los controles periódicos en mujeres sanas se deben realizar de forma bianual con mamografía hasta los 40-45 años, siempre que no presenten anomalías en sus mamas ni factores de riesgo asociados. A partir de esta edad la mamografía debe realizarse de forma anual.
- 10 El médico tiene la última palabra sobre su estado de salud. No deje de consultar con él.


Autoexamen

El autoexamen sirve para conocer la forma de las propias mamas. Con el autoexamen, la paciente podrá estar alerta ante cualquier cambio, notificándolo a su médico, el cual valorará qué hacer a continuación.



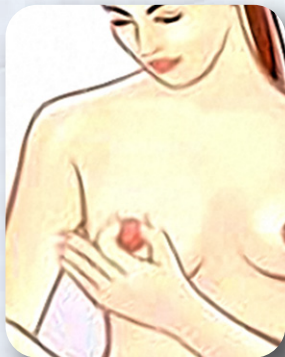
1

La mujer se sitúa delante del espejo para evidenciar posibles anomalías de una mama en relación a otra. Para muchas mujeres es normal sufrir cambios, tensión o incluso dolor en las mamas en los días del periodo. También es común tener un pecho mas grande que el otro, o que tengan formas diferentes. Igualmente se efectuará esta inspección de perfil a ambos lados, mirando separadamente cada mama.



2

Inspección en posición de "mamas pendientes", elevando los brazos, para permitir visualizar cualquier anomalía en las superficies de la mama.

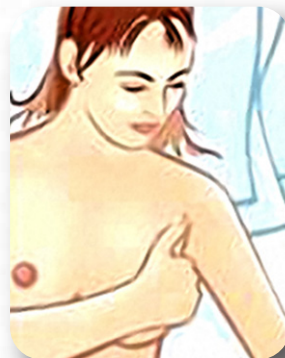

3

Inspección del pezón y unidad areolar, con suma atención a la posible existencia de alteraciones cutáneas o derrames espontáneos. La zona de la areola y pezón se explorará con los dedos índice y pulgar, efectuando una ligera y suave presión para poner en evidencia derrames u otras anomalías.

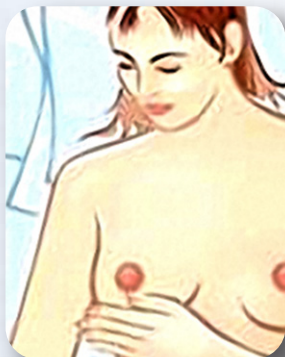4


El sector del cuadrante supero-externo y hueco axilar requiere mayor atención por ser la región que mayor cantidad de tejido glandular posee.



5

Palpación de los cuadrantes externos. La posición ideal es tumbada, palpando los cuadrantes externos completamente con la palma y yema de los dedos. Los cuadrantes internos deben explorarse igualmente de forma suave, desde la clavícula hasta el surco inferior de la mama y siempre con la mano contraria a la mama que se explora.





Investigación Científica y Nuevas Tecnologías

En la actualidad, el cáncer de mama es una enfermedad curable en muchos casos. Un diagnóstico temprano y la instauración de un tratamiento personalizado y dirigido a cada situación es fundamental. De ahí la gran importancia de los controles periódicos y de la catalogación de la estructura glandular para su posterior seguimiento.

Mamografía Digital

La mamografía continúa siendo hoy día la prueba por excelencia en el diagnóstico mamario en la mayoría de los casos. Es una técnica radiológica que utiliza rayos X para la obtención de imágenes.

El desarrollo en los últimos años de detectores digitales de la radiación ha permitido una mejora significativa de la calidad de la imagen así como manipulación y almacenamiento de la misma.

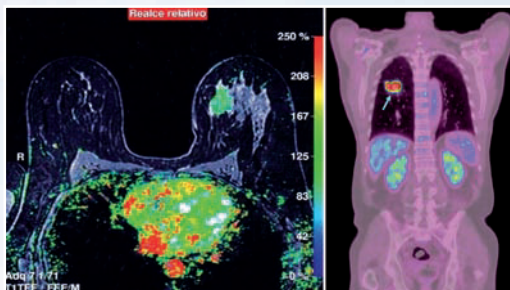
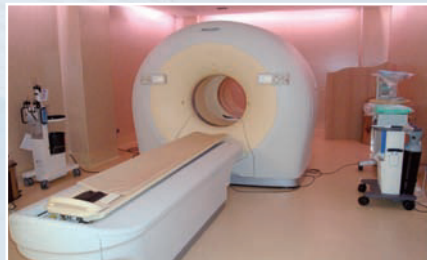En la mamografía digital el uso de píxeles de mínimo tamaño permite efectuar ampliaciones lo suficientemente claras como para poder detectar tumores de menos de 3mm.

A veces es necesario asociar a la mamografía otras exploraciones complementarias para diagnosticar ciertos tumores, como la ecografía tridimensional, resonancia magnética y más recientemente la tomosíntesis y la elastografía.



Resonancia Magnética

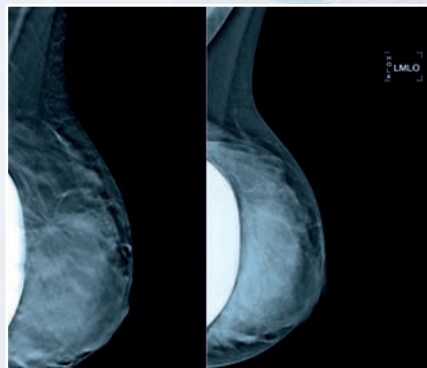
La resonancia magnética (R.M.) es una modalidad radiológica no invasiva, que aporta imágenes seleccionables en cualquier plano del espacio. La R.M. no implica el uso de radiaciones ionizantes y proporciona una excelente caracterización morfológica y funcional de los tejidos. Para su realización es necesario el uso de contraste I.V.



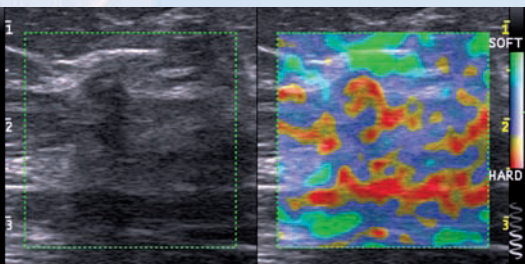
La imagen por R.M. se obtiene mediante el procesamiento informático de la señal de ondas electromagnéticas. Su papel es fundamental en la planificación terapéutica del cáncer de mama, permitiendo diagnosticar lesiones no visibles con otras técnicas y en el seguimiento de pacientes tratadas para valorar recidivas. Es de gran utilidad para el seguimiento de pacientes asintomáticos con antecedentes familiares de cáncer de mama y en pacientes con prótesis mamarias.

Tomosíntesis

El Centro de Patología de la Mama es el primero en España que incorpora esta nueva técnica radiológica, así como ocurrió también con la mamografía digital en Junio del año 2000. La Tomosíntesis supone un gran avance en el diagnóstico inicial o precoz de las lesiones malignas de la mama, pudiendo efectuar planos de corte tomográficos del volumen mamario, lo que permite ver mejor las lesiones que en ella aparecen, eliminando superposiciones de imágenes y aumentando la sensibilidad y especificidad del diagnóstico radiológico.



Elastografía Mamaria



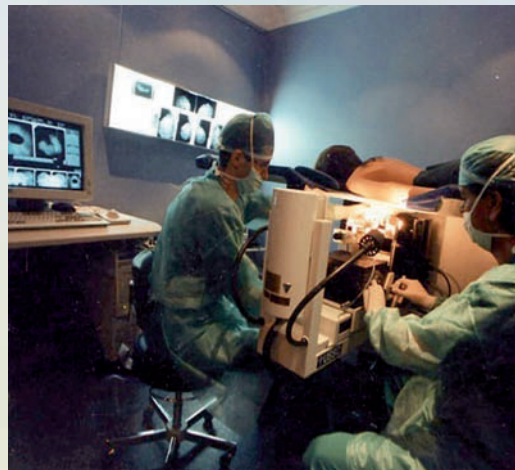Se trata de un método no invasivo en el cual se usan las imágenes de rigidez o de tensión de los tejidos blandos para detectar o clasificar tumores, puesto que un tumor o un crecimiento canceroso sospechoso es normalmente 5-28 veces más rígido que el fondo de un tejido blando normal. Por lo tanto, cuando se aplica compresión mecánica o vibración, el tumor se deforma menos que el tejido circundante. La elastografía irrumpe en el ámbito del diagnóstico por imagen como una exploración complementaria de gran utilidad para discriminar lesiones.


Radiología Intervencionista

La Cirugía Robótica Mínimamente Invasiva (CRMI) es un procedimiento diagnóstico para el estudio histológico de lesiones no palpables con sospecha de malignidad radiológica.

Con esta técnica se pueden hacer valoraciones diagnósticas mucho más precisas y de gran importancia para decidir el tratamiento posterior. Se trata de un sistema estereotáxico basado en la mamografía digital interactiva que permite, mediante el uso de cánulas de grosor variable, la extirpación de lesiones no palpables de mama dentro de un cilindro, pudiendo llegar a la obtención de hasta 3 cm. de tejido.

Actualmente también realizamos trucut histológico para la valoración de lesiones con guía ecográfica, no estando indicado para los pequeños agrupamientos de microcalcificaciones.





En los últimos 30 años se ha producido un gran avance en los métodos de diagnóstico del cáncer y el Centro de Patología de la Mama ha estado siempre a la vanguardia tecnológica, siendo pioneros y responsables de la introducción de nuevas tecnologías en nuestro país.

Algunas personas visitan al médico únicamente cuando sienten dolor o cuando notan cambios, como por ejemplo, un nódulo en el seno. Pero no se debe esperar hasta ese momento para ser examinado(a) debido a que el cáncer en las etapas iniciales puede no presentar síntomas.

Esa es la razón por la cual los programas de prevención en la detección de cáncer son importantes, particularmente a medida que se envejece. En nuestro país está recomendado iniciar cribado de cáncer de mama mediante mamografías a partir de los 45 años cada uno o dos años.

El autoexamen mamario permite conocer la forma de las propias mamas. Con el autoexamen, la paciente podrá estar alerta ante cualquier cambio, notificándolo a su médico, el cual valorará qué hacer a continuación.



José Abascal 40
28003 Madrid
Tel.: 91 447 46 21
Fax: 91 446 02 53
info@cpm-tejerina.com
www.cpm-tejerina.com

www.cpm-tejerina.com